

**胃癌 IIIb
リンパ節転移**

60代女性

2016年12月 貧血・嘔吐・下血
症状改善したため放置

2017年4月 精密検査 → 胃癌疑い

2017年6月 胃・リンパ節摘出手術施行

2017年7月 初診相談

2017年8月 TS-1内服開始

2017年8月 融合細胞ワクチン1回目投与

2017年9月 顔面麻痺痙攣の手術

2017年10月 職場復帰

2017年12月 融合細胞ワクチン1クール(6回)終了

2018年2月 再発なく経過良好

2018年2月 7回目融合細胞ワクチン投与

TS-1内服
再発なし

2018年7月 融合細胞ワクチン8回目再開

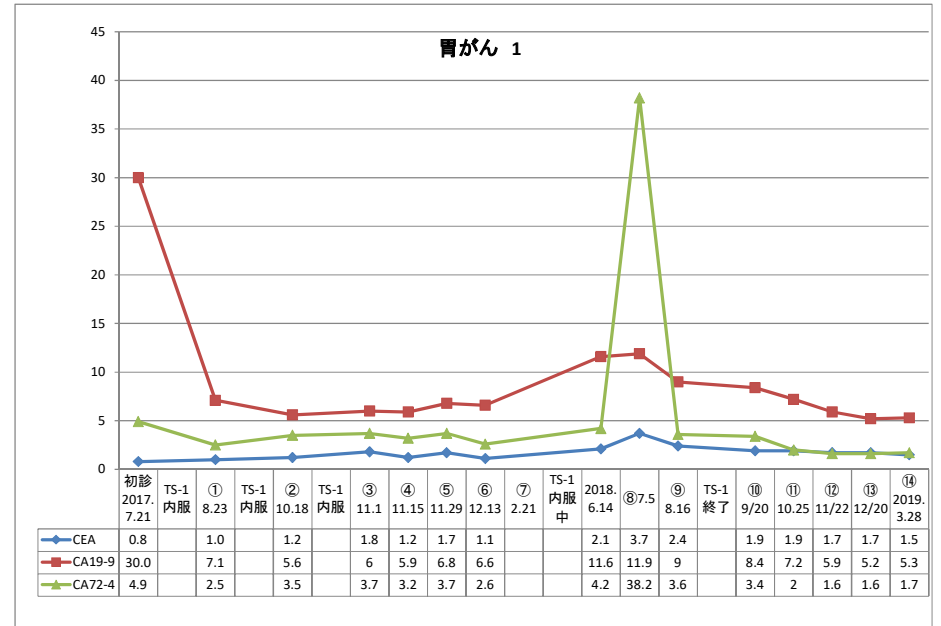
2018年8月 抗がん剤治療終了

CT: 転移なし
増大なし

2018年11月 CT: 転移なし

2019年4月 融合細胞ワクチン15回目投与

融合細胞ワクチン	CEA	CA19-9	CA72-4
初診2017/7	0.8	30.0	4.9
TS-1内服			
①2017/8	1.0	7.1	2.5
TS-1内服			
②2017/10	1.2	5.6	3.5
TS-1内服			
③2017/11	1.8	6	3.7
④2017/11	1.2	5.9	3.2
⑤2017/11	1.7	6.8	3.7
⑥2017/12	1.1	6.6	2.6
⑦2018/2			
TS-1内服中			
2018.6.14	2.1	11.6	4.2
⑧2018/7	3.7	11.9	38.2
⑨2018/8	2.4	9	3.6
TS-1終了			
⑩2018/9	1.9	8.4	3.4
⑪2018/10	1.9	7.2	2
⑫2018/11	1.7	5.9	1.6
⑬2018/12	1.7	5.2	1.6
⑭2019/3	1.5	5.3	1.7
⑮2019/4			



2017年から抗がん剤との併用した症例です。
現在は抗がん剤の治療も終了し、順調に経過されています。